

Protokol o rtg vyšetření na spondylózu

Potvrzují, že jsme zhotovili rtg snímek k vyhodnocení spondylózy

plemeno: *boxer* pohlaví: *Fena* datum narození: *21.6.2013* barva: *zlatá b.zn.*

jméno a chovná stanice *APOKALYPSA z Terezínské pevnosti* RFID:
tet. číslo: *3162*

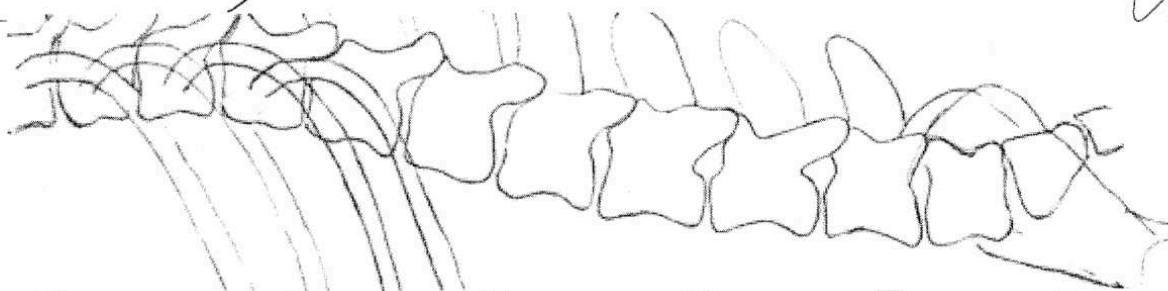
Otec: *Cayman Baskervill Next of kin* Matka: *Boneta Rexob z výsluní*

adresa majitele: *Ing. Michaela Martinů, Chabařovická 1328, Praha 8* PSČ *182 00*


Rtg. snímek je proveden v laterolaterální pozici vleže, na rentgenogramu 30 x 40 cm je zřetelný úsek páteře od obratle Th 10 po S1-S3. Tet. číslo psa souhlasí s údaji v průkazu původu, do kterého jsem potvrdil rtg vyšetření. Tet. číslo je čitelné a je uvedeno na rtg snímku (olov. čísla). Vyšetření je prováděno ve věku od 14 měsíců.

Datum: *28.8.2014* Podpis  Razítko *MVDr. Milan Decker, KVL3438* 

Rentgenový nález



Stupeň spondylózy *0 negativní* *1 lehký* *2 střední* *3 těžký* *4 velmi těžký*

Datum: *28.8.2014* Podpis 

Razítko

Ev. č. snímku *SA 2073*

MVDr. MILAN DECKER
praktický zvěrolékař KVL 3438
Krchleby 44, 345 61 Staňkov
tel./fax 379 492 722, 728 665 140
veterina@decker.cz